

RELATO DE CASO

PSEUDOLIPOMATOSE COLÔNICA: UM RELATO DE CASO

COLONIC PSEUDOLIPOMATOSIS: A CASE REPORT

Evandro Leite Bitencourt¹, Raphael Guilherme D'Angelis Brandão², Allan Eduardo Pereira Rodrigues Andrade³, Luciane Pereira de Cerqueira Braga², Thainá Vergínio Geraldelli², Sabina Borges da Costa⁴, Paulo Martins Reis Júnior⁵.

 ACESSO LIVRE

Citação: Bitencourt EL, Brandão RGD, Andrade AEPR, Braga LPC, Geraldelli TV, Costa SB, Reis Júnior PM (2020) Pseudolipomatose colônica: um relato de caso. Revista de Patologia do Tocantins, 7(1):.10-13

Instituição:

¹Graduado em Química. Mestre em Química. Acadêmico Medicina, Universidade Federal do Tocantins. Pesquisador Instituto Médico Legal do Tocantins (IML/TO), Palmas, Brasil.

²Acadêmico (a) em Medicina, Universidade Federal do Tocantins, Palmas, Brasil.

³Acadêmico Enfermagem Instituto de Pós Graduação do Tocantins, Palmas, Brasil.

⁴Enfermeira, Pós graduada em Gestão em Saúde da Família. Pós graduada em Enfermagem em Cardiologia. Mestre em Gestão Organizacional, Universidade Federal de Goiás, Regional Catalão. Coordenadora do SAMU Catalão/GO.

⁵Médico Cirurgião do Aparelho Digestivo, Coloproctologista e Médico Legista, Doutor em Ciências em Gastroenterologia FM/USP-SP, Docente Efetivo Universidade Federal do Tocantins, Palmas, Brasil.

Autor correspondente: Evandro Leite Bitencourt; evandroleite7@gmail.com

Editor: Guedes V. R. Medicina, Universidade Federal do Tocantins, Brasil.

Publicado: 28 de junho de 2020.

Direitos Autorais: © 2020 Bitencourt et al. Este é um artigo de acesso aberto que permite o uso, a distribuição e a reprodução sem restrições em qualquer meio, desde que o autor original e a fonte sejam creditados.

Conflito de interesses: os autores declararam que não existem conflitos de interesses.

RESUMO

A pseudolipomatose colônica é uma condição benigna rara que geralmente permanece assintomática. O diagnóstico endoscópico da pseudolipomatose da mucosa do cólon é difícil, com uma variedade de aparências e muitas vezes não é familiar para endoscopistas. A etiologia e patogênese ainda permanece incerta, alguns autores consideram uma alteração iatrogênica causada por penetração de gás na mucosa durante o procedimento endoscópico. Apresentamos um relato de uma paciente de 57 anos que procurou o serviço de coloproctologia com queixa de constipação e saída de secreção purulenta próximo ao ânus. Foi submetida a uma colonoscopia que visualizou lesão na mucosa do ceco rígida com bordas irregulares sugestivas de neoplasia de ceco, mas por biópsia confirmou o diagnóstico de pseudolipomatose colônica.

Palavras-chave: Coloproctologia. Colonoscopia. Câncer de cólon.

ABSTRACT

Colonic pseudolipomatosis is a rare benign condition that usually remains asymptomatic. Endoscopic diagnosis of colon mucosa pseudolipomatosis is difficult, with a variety of appearances and is often unfamiliar to endoscopists. The etiology and pathogenesis still remains uncertain, some authors consider an iatrogenic alteration caused by gas penetration in the mucosa during the endoscopic procedure. We present a report of a 57 years old patient who sought the coloproctology service with a complaint of constipation and removal of purulent secretion near the anus. She underwent a colonoscopy that visualized a lesion in the mucosa of the rigid cecum with irregular edges suggestive of neoplasia of the cecum, but by biopsy confirmed the diagnosis of colonic pseudolipomatosis.

Keywords: Coloproctology. Colonoscopy. Colon cancer.

INTRODUÇÃO

A pseudolipomatose colônica é uma condição benigna rara^{1,2} que geralmente permanece assintomática¹. O diagnóstico endoscópico da pseudolipomatose da mucosa do cólon é difícil, com uma variedade de aparências e muitas vezes não é familiar para endoscopistas^{1,2}.

O diagnóstico de lipomatose retal é geralmente realizado por exame histológico, que mostra infiltração da lâmina própria por adipócitos². Em contraste, o diagnóstico de pseudolipomatose da mucosa retal difere da lipomatose pela ausência de adipócitos e na presença de espaços vazios na lâmina própria².

A etiologia e patogênese ainda permanece incerta, alguns autores consideram uma alteração iatrogênica causada por penetração de gás na mucosa durante o procedimento endoscópico^{3,4}. Alguns autores sugerem que lesões químicas causadas por produtos de desinfecção em particular o peróxido de hidrogênio, parecem contribuir na patogênese dessas lesões^{5,6}.

O diagnóstico diferencial engloba linfangioma de cólon, pneumatose cística intestinal e malacoplaquia intestinal^{1,4}. O presente artigo tem como objetivo mostrar um caso raro de pseudolipomatose colônica confirmada por biópsia após colonoscopia associado a fístula perianal posterior.

RELATO DO CASO

D.D.D.A., 57 anos, sexo feminino, branca, residente e procedente de Palmas/TO, casada, do lar, sem comorbidades. Procurou consulta com o serviço de Coloproctologia em janeiro de 2020, com quadro de constipação crônica e eliminação de secreção purulenta próximo ao ânus há dois meses. Ao exame físico realizado na consulta paciente encontrava-se em bom estado geral, lúcida e orientada em tempo e espaço, acianótica, anictérica, afebril, hidratada, corada e hemodinamicamente estável com pulso de 78 b.p.m. e PA 130 x 80 mmHg. O aparelho cardiovascular estava com ritmo cardíaco regular, em dois tempos, sem sopros. O aparelho respiratório estava com murmúrio vesicular presente difusamente bilateralmente sem ruídos adventícios. O abdome era globoso, indolor a palpação superficial ou profunda, sem visceromegalias, sem sinais de peritonite, ruídos hidroaéreos presentes. No exame proctológico observou-se presença de fístula perianal posterior, aparentemente superficial. Como exame complementar foi solicitada uma colonoscopia que foi realizada com videocolonoscópio Olympus CV-150, com paciente sob analgesia e com monitoração contínua com oximetria de pulso. Ao toque retal evidenciou esfíncter anal normotônico, canal anal sem alterações, ampola retal vazia e recoberta por mucosa lisa e deslizante com presença de fístula perianal posterior. O exame foi realizado com boas condições de preparo intestinal, com introdução do aparelho sob visão direta até o ceco, sem dificuldade de progressão. O reto e os

cóloons apresentavam calibre, morfologia, e distensibilidade preservados, recobertos por mucosa de aspecto normal, com clara visualização do padrão vascular submucoso (Figura 1). Observou-se a presença de lesão esbranquiçada, endurecida com bordas irregulares (Figura 1). Foram coletados quatro fragmentos da mucosa do ceco e solicitada biópsia. A colonoscopia deu como hipótese diagnóstica neoplasia de ceco.

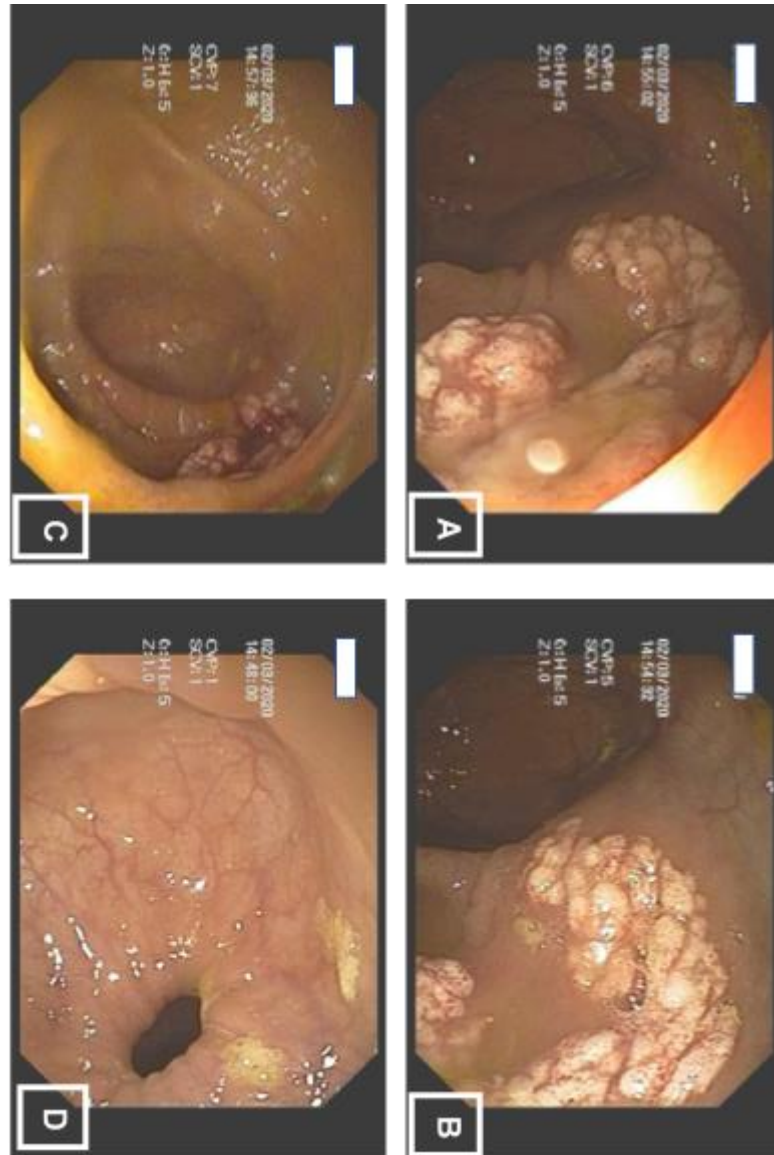


Figura 1: A, B e C; região do ceco com diferentes aproximações mostrando lesão esbranquiçada, endurecida e com bordas irregulares. D: região do reto.

A avaliação histológica revelou pseudolipomatose colônica com presença de lesão formada por acúmulo de gás na lâmina própria da mucosa, formando cistos de tamanho variável, em agregados, isolados ou confluentes, com centro aparentemente vazio, envolvidos por infiltrado inflamatório leve composto por células mononucleares e eosinófilos (Figura 2). O revestimento epitelial se mostrou levemente reativo e hiperplásico, mantendo a organização arquitetural regular e

maturação preservada, sem atipia nuclear (Figura 2). A amostra não possui evidência de malignidade.

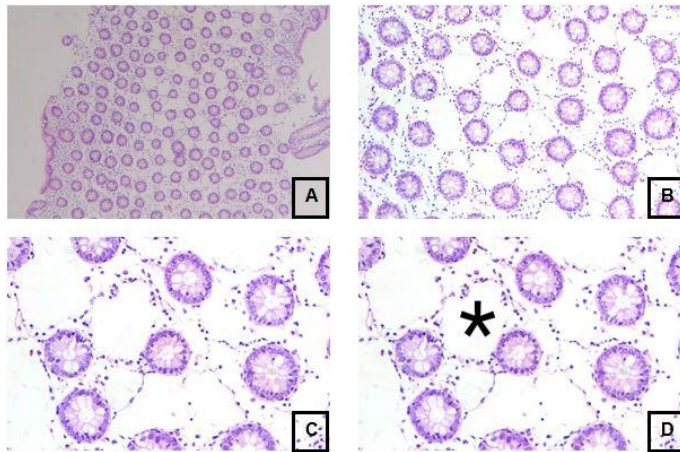


Figura 2: A: Aspecto regular das criptas e o epitélio sem atipia nuclear (HE – 40x). B: Aspecto regular das criptas e o epitélio sem atipia nuclear (HE – 100x). C: Aspecto regular das criptas e o epitélio sem atipia nuclear (HE – 200x). D: Aspecto regular das criptas e o epitélio sem atipia nuclear (HE – 200x). O asterisco mostra um dos espaços preenchidos por gás.

A paciente foi submetida a uma fistulotomia com raquianestesia. Na cirurgia foi encontrado orifício externo posterior com trajeto fistuloso superficial e o esfíncter esfinceteriano estava normal. Foi realizada fistulotomia com curetagem do trajeto, cauterização do leito da ferida cirúrgica e curativo. Paciente evoluiu bem no pós operatório e teve alta no primeiro dia de pós operatório com prescrição de analgésico.

DISCUSSÃO

A pseudolipomatose colônica foi proposta por Snover et al (1985) e microscopicamente definida como similar a lipomatose de mucosa, porém sem presença de adipócitos. É uma entidade rara com frequência estimada de 0,02-0,3% nos serviços de colonoscopia^{2,7}. Esse é o primeiro caso de Pseudolipomatose colônica reportado no Estado do Tocantins. É uma entidade benigna, geralmente assintomática⁷. A paciente do caso, só procurou o serviço de coloproctologia devido a liberação de secreção purulenta próximo ao ânus, que estava associado ao quadro de fístula anal.

O aspecto endoscópico da pseudolipomatose colônica é altamente sugestivo, mas não é bem conhecido pelos gastroenterologistas e nem sempre está presente, podendo ser observado macroscopicamente pela presença de placas mucosas esbranquiçadas ou amareladas, únicas ou múltiplas⁸. No caso do artigo em questão, foi a primeira vez que essa entidade médica foi vista pelo médico colonoscopista. Por ser uma entidade rara, abriu se outras hipótese diagnósticas até a confirmação histológica por biópsia.

As placas da pseudolipomatose colônica se estendem de milímetros até 4 cm e podem ser encontrados no cólon direito e esquerdo². As vezes o laudo endoscópico da como

diagnóstico lipoma ou malacoplaquia². Nesse caso, o laudo endoscópico apresentou como hipótese diagnóstica a neoplasia de ceco devido ao aspecto irregular da lesão e das bordas irregulares. A pseudolipomatose não ocorre somente no cólon, mas pode ocorrer também no duodeno e no estômago, principalmente no contexto de gastrite atrófica⁹.

A patogênese da pseudolipomatose é controversa. Alguns autores consideram que pode ser secundária a uma alteração iatrogênica na biópsia endoscópica como resultado da penetração de gás na mucosa durante a realização do exame, no entanto sua patogênese não é bem estabelecida^{7,10}.

O aspecto histopatológico é típico e se caracteriza pela presença de vacúolos vazios medindo alguns milímetros na lâmina própria. Essas cavidades vazias se assemelham opticamente aos adipócitos, mas a histoquímica confirma a ausência de conteúdo lipídico, daí o termo proposto por Snover et al de “pseudolipomatose”². A invasão de gás ou extravasamento da própria linfa podem ser favorecidos pela presença de lesões na mucosa resultantes de barotraumas secundários a insuflação durante a colonoscopia especialmente se o exame for difícil¹¹. No caso da paciente em questão não foi observada nenhuma dificuldade na realização da colonoscopia.

Como diagnóstico diferencial dessa patologia, foi proposto inicialmente neoplasia de cólon, porém além dessa, deve ser pensado também em pneumatose cística devido ao aspecto endoscópico e linfangioma de cólon que é caracterizado por cavidades vasculares linfáticas dilatadas na parede do cólon cercada por células endoteliais CD31⁺ e CD34⁺¹². Além disso, deve ser pensado como diagnóstico diferencial os lipomas de cólon que se caracterizam pela presença de adipócitos na submucosa ileal e também podem ser encontrados em crianças em caso de enterocolite necrosante, e em seções superiores do trato digestivo, como na doença de Whipple, na qual é observada vacúolos gordurosos devido à má absorção¹³, que não é o caso da paciente em questão. Além desses diagnósticos, uma origem infecciosa por *Clostridium difficile* também já foi proposta¹⁰.

O caso aqui apresentado de pseudolipomatose colônica se relaciona a uma etiologia muito rara na literatura. A pseudolipomatose colônica se apresenta como uma entidade de difícil diagnóstico endoscópico devido a raridade dos casos e a não familiaridade desse diagnóstico por parte dos médicos que realizam o exame. Por ser uma entidade benigna, não exige tratamento e muitas vezes sua resolução acontece de forma espontânea.

REFERÊNCIAS BIBLIOGRÁFICAS

1. Brevet M, Chatelain D, Bartoli E, Geslin G, Delcenserie R, Braillon A, Sevestre H, Dupas J.L. Colonic pseudolipomatosis: clinical, endoscopic and pathological features in nine cases. *Gastroenterol Clin Biol* 2006;30:9-13.
2. Snover DC, Sandstad J, Hutton S. Mucosal pseudolipomatosis of the colon. *Am J Clin Pathol* 1985; 84: 575-80.
3. Nakasono M, Hirokawa M, Muguruma N, et al. Colonic pseudolipomatosis, microscopically classified into two groups. *J Gastroenterol Hepatol* 2006;21:65-70.
4. Martinez CA, Souza CA, Noronha M, et al. Pseudolipomatose do cólon: relato de caso. *Rev Bras Coloproct* 2008;28:104-107.

5. Cammarota, G., Cesaro, P., Cazzato, A., Fedeli, P., Riccioni, M. E., Sparano, L., ... Larocca, L. M. Hydrogen peroxide– related colitis (previously known as “pseudolipomatosis”): A series of cases occurring in an epidemic pattern. *Endoscopy*, 2007; 39(10), 916-919.
6. Lapeyre, B. The “frost sign” and the “snow white sign”: Intramucosal air injection or peroxide colitis? *Endoscopy*, 2005;37(7), 679.
7. Waring JP, Manne RK, Wadas DD, Sanowski RA. Mucosal pseudo-lipomatosis: An air pressure-related colonoscopy complication. *Gastrointest Endosc.* 1989;35:93--4.
8. Witte JT. Colonic mucosal pseudolipomatosis. *GastrointestEndosc.* 2001;54:750.
9. Álvarez-Álvarez C, Pardavila-Gómez R, Tojo-González R, Carballal-Lugrís M. Seudolipomatosis gástrica: una entidad infradiagnosticada. *Gastroenterol Hepatol.* 2005;28:659.
10. Kaassis M, Croue A, Carpentier S, Burtin P, Boyer J. A case of colonic pseudolipomatosis: A rare complication of colonoscopy. *Endoscopy.* 1997;29:325-7.
11. Kim SJ, Baek IH. Colonic mucosal pseudolipomatosis: Disinfectant colitis? *Gastroenterol Nurs.* 2012;35:208-13.
12. Sato K, Maekawa T, Yabuki K, Tomita N, Eguchi M, Matsumoto M, et al. Cystic lymphangiomas of the colon. *J Gastroenterol.* 1999;34:520-4.
13. Afshar P, Redfield DC, Higginbottom PA. Whipple’s disease: A rare disease revisited. *Curr Gastroenterol Rep.* 2010;12:263-9.