

RELATO DE CASO

ACESSO LIVRE

Citação: Leão CCA et al. (2019), SÍNDROME DE OGILVIE, UMA RARA COMPLICAÇÃO DO HIPOTIREOIDISMO: RELATO DE CASO, 6(3): 41-44.

Instituição:

1. Residentes do segundo ano de cirurgia geral do Hospital Geral de Goiânia, Goiânia, Goiás.
2. Chefe do serviço de cirurgia geral e do aparelho digestivo do Hospital Geral de Goiânia, Goiânia, Goiás.
3. Acadêmica de Medicina, Universidade Federal de Goiás, Goiânia, Goiás.
4. Preceptor do serviço de cirurgia geral e do aparelho digestivo do Hospital Geral de Goiânia, Goiânia, Goiás.

Autor correspondente:

Cássio César Arrais Leão
cassimba@gmail.com.

Editor: Guedes V. R. Medicina, Universidade Federal do Tocantins, Brasil.

Publicado: 23 de dezembro de 2019.

Direitos Autorais: © 2019 Leão et al. Este é um artigo de acesso aberto que permite o uso, a distribuição e a reprodução sem restrições em qualquer meio, desde que o autor original e a fonte sejam creditados.

Conflito de interesses: os autores declararam que não existem conflitos de interesses.

SÍNDROME DE OGILVIE, UMA RARA COMPLICAÇÃO DO HIPOTIREOIDISMO: RELATO DE CASO**OGILVIE SYNDROME, A RARE HYPOTHYROIDISM COMPLICATION: CASE REPORT**

Cássio César Arrais Leão¹, Matheus Suavinha Jayme¹, Heber Cardoso Wanderley², Mirley Galvão Pereira³, Roberto de Amorim Junior⁴.

RESUMO

A Síndrome de Ogilvie é uma entidade clínica rara relacionada principalmente a pacientes gravemente enfermos, geralmente internados em ambientes de terapia intensiva com comorbidades severas ou em pós-operatórios complicados. Possui uma variedade de etiologias descritas e uma delas é o hipotireoidismo. O diagnóstico é clínico-laboratorial e o tratamento pode envolver manejo cirúrgico. Em virtude dos poucos estudos já consagrados a respeito do tema, o objetivo deste trabalho é relatar um caso clínico raro de Síndrome de Ogilvie por hipotireoidismo severo.

Palavras-chave: Síndrome de Ogilvie; Hipotireoidismo; Pseudo-Obstrução Colônica; Laparotomia; Colectomia.

ABSTRACT

The Ogilvie Syndrome is a rare entity mostly associated with serious injured patients, with severe diseases and in complicated post-operative management. It has some of described causes and one of them is the hypothyroidism. Diagnosis is made by clinic and laboratorial information and the treatment can involve surgery intervention. Once there are few studies of this subject in the literature, the objective of this paper is report a clinical case of a rare Ogilvie's Syndrome caused by severe hypothyroidism.

Key words: Ogilvie Syndrome; Hypothyroidism; Colonic Pseudo-Obstruction; Laparotomy; Colectomy.

INTRODUÇÃO

Síndrome de Ogilvie (SO) ou pseudo-obstrução colônica é caracterizada por uma dilatação aguda do cólon sem que haja fator mecânico obstrutivo causando-a^{1,2,5}. A prevalência é estimada em 1:1.000 com taxa de mortalidade de 8%³ e predispõe-se a ocorrer geralmente em pacientes idosos já com múltiplas comorbidades, em grandes queimados ou naqueles que foram submetidos a cirurgias de quadril, sepse prolongada, insuficiência cardíaca e infarto agudo do miocárdio⁹. Entretanto, quando se discute a síndrome tendo como etiologia o hipotireoidismo, a literatura médica mostra-se insuficiente e repleta de incertezas.

O caso relatado trata-se de uma pseudo-obstrução colônica rara causada por hipotireoidismo severo de difícil diagnóstico, cujo tratamento perpassou por colectomia total e, posteriormente, por reposição de hormônio tireoidiano. Neste caso, é possível discutir sobre a apresentação sindrômica da doença e suas modalidades terapêuticas.

RELATO DO CASO

Homem de 48 anos, sem morbidades prévias, atendido no ambulatório de hepatologia do Hospital Geral de Goiânia, proveniente de outro serviço por suspeita diagnóstica de cirrose hepática. Na consulta, paciente referia quadro de distensão abdominal de início há 2 meses, associada a hiporexia e episódios de diarreia. Negou vômitos, dor abdominal, febre, icterícia, colúria e acolia fecal. Paciente apresentava-se sonolento ao exame, hipocorado e com fala arrastada. Abdomen estava distendido, hipertimpânico, indolor à palpação, sem sinais de irritação peritoneal e sinal de Piparote positivo. Os exames laboratoriais da admissão mostravam: ureia 29mg/dl, creatinina 0,99mg/dl, hemoglobina 9,2g/dl, contagem de leucócitos 7200, plaquetas 527000; sódio sérico 122mmol/l; potássio sérico 4,9mmol/l, TGO 47 U/l; TGP 14 U/l, albumina sérica 2,9g/dl.

A partir deste quadro clínico, o paciente foi encaminhado à internação em leito de enfermagem da cirurgia geral para investigação diagnóstica, apresentando queda do estado geral com comprometimento ventilatório por distensão abdominal e rebaixamento do nível de consciência, no segundo dia de internação. Diante disso, ele foi submetido à radiografia de abdome (Figura 1) que revelou imagem sugestiva de volvo de sigmoide, sendo indicada laparotomia exploradora no momento.

No ato operatório foi identificada dilatação importante de todo o cólon, sem ponto de obstrução mecânica, com diâmetro do ceco maior que 10 centímetros e sem dilatação de intestino delgado. Por conta do quadro de iminente rotura do ceco e devido à presença de múltiplas áreas sugestivas de sofrimento de alça intestinal, optou-se por realizar colectomia total e maturação de ileostomia terminal. (Figura 2).

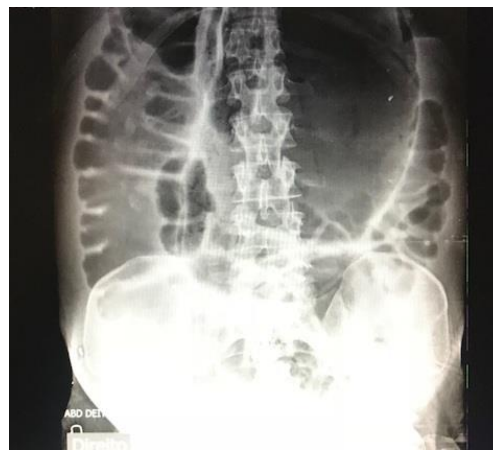

Figura 1: Radiografia de abdome evidenciando dilatação colônica difusa e suspeita de volvo de sigmoide

O paciente evoluiu no pós-operatório com manutenção do quadro de distensão abdominal (íleo paralítico prolongado), ileostomia não funcionando e baixa aceitação da dieta via oral sendo, portanto, iniciada dieta parenteral. Ele manteve-se restrito ao leito, sonolento, apático, hipocorado e com fala arrastada. O paciente evoluiu novamente com desconforto respiratório e hipoxemia, sendo necessária ventilação mecânica invasiva e internação em leito de Unidade de Terapia Intensiva (UTI). Fez uso de inúmeros esquemas antimicrobianos por conta de sepse de foco pulmonar.

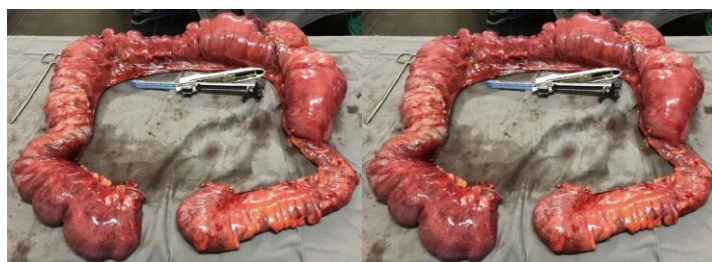

Figura 2: Peça cirúrgica: Cólon (intestino grosso), evidenciando dilatação difusa do órgão e do ceco, além de sinais de sofrimento isquêmico da parede intestinal.

No 15^a dia pós-operatório, diante da persistência do quadro arrastado de distensão abdominal (íleo paralítico), paciente foi submetido à tomografia de abdome (Figura 3), que evidenciou pneumoperitônio sendo, portanto, indicada nova abordagem cirúrgica. Foi realizada laparotomia exploradora sem achados de perfuração de vísceras ocas e realizado reforço da linha de sutura do coto retal.

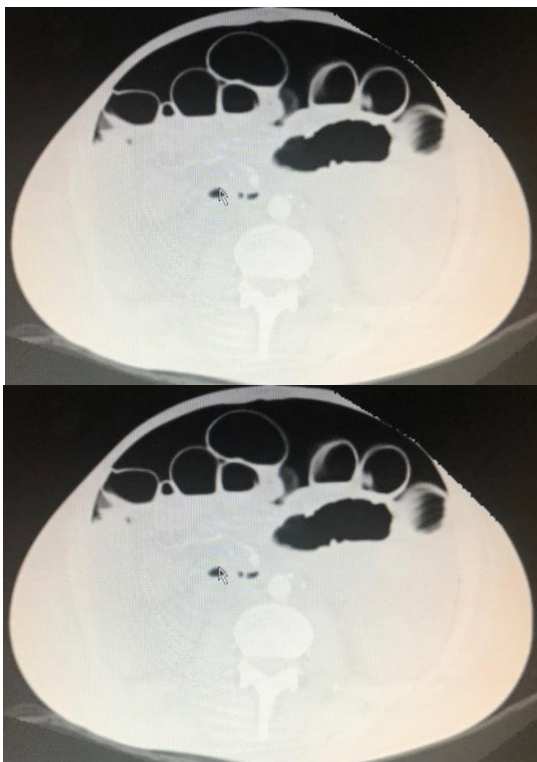


Figura 3: Tomografia de abdome evidenciando pneumoperitônio volumoso.

Diante do quadro arrastado de íleo paralítico, foi aventada a hipótese diagnóstica de hipotireoidismo e solicitada dosagem sérica de Hormônio Tireoestimulante (TSH) e Tiroxina (T4 livre). Feito diagnóstico de hipotireoidismo grave (TSH: 90 μ UI/ml / T4 livre: 0,01ng/dl), foi iniciado tratamento com reposição de levotiroxina na dose de 100mcg, via oral.

Após o início do tratamento do hipotireoidismo, paciente apresentou melhora do quadro de distensão abdominal e aumento do débito da ileostomia. Com melhora progressiva do quadro de apatia e sonolência, tornou-se mais ativo, responsivo e com aumento da ingestão de dieta via oral.

Recebeu alta hospitalar após 75 dias de internação hospitalar, 72^o PO da colectomia total e 53^o dia de tratamento do hipotireoidismo. Foi encaminhado ao ambulatório de endocrinologia, no qual faz acompanhamento e controle satisfatório dos níveis séricos dos hormônios tireoidianos. Além disso, acompanha ambulatorialmente com o serviço de cirurgia geral, com boa aceitação da dieta via oral e assintomático. Encontra-se, no momento, em pré-operatório para reconstrução do trânsito intestinal.

DISCUSSÃO

A pseudo-obstrução colônica é um termo utilizado para referir-se à distensão do intestino grosso na ausência de qualquer obstrução mecânica^{2,4,5,7,14,16}. Também é conhecida como Síndrome de Ogilvie, homenagem feita àquele que primeiro reportou a doença em 1948 a partir de dois casos clínicos de tumores retroperitoneais que invadem o plexo celíaco¹. Entretanto, a descrição feita na década de 40 não é mais comparável aos conceitos atuais².

A doença hoje geralmente é encontrada em paciente idosos, com múltiplas comorbidades, gravemente enfermos, grandes queimados e naqueles que sofreram traumas cirúrgicos importantes^{2,4,5,14,16}. Atualmente, encontram-se como causadoras da síndrome: cuidados pós-operatórios (23%), condições cardiovasculares (17.5%), desordens sistêmicas (15%), traumas (11%) e condições idiopáticas (20%)^{2,4}. O hipotireoidismo, por sua vez, entra nas estatísticas de desordens sistêmicas que ainda não possui porcentagem bem definida.

O mecanismo fisiopatológico ainda é pouco compreendido, porém acredita-se que seja multifatorial. Sabe-se, que existem pelo menos cinco níveis de regulação na motilidade intestinal: musculatura lisa colônica, marca-passo intestinal oriundo das células de Cajal, controle nervoso intrínseco (plexos submucosos), arcos neurológicos espinhais e modulação extrínseca nervosa e hormonal^{3,14}. Desde 1948 postula-se que existam um desbalanço entre os impulsos/estimuladores simpáticos e parassimpáticos intestinais, prevalecendo a ineficiência do último. Isso acarreta em excesso de estímulos simpáticos e leva à distmotilidade e obstrução funcional do órgão.^{1,2,4,14} Por esse motivo estudos com medicamentos acetilcolinérgicos (neostigmina) tiveram resultados positivos em reverter algumas situações de pseudoobstrução^{2,3,4,5,8,17}. Entretanto, quando a entidade é causada por hipotireoidismo, postula-se também uma atrofia difusa da parede colônica.

É sabido que o hipotireoidismo induz constipação, gastroparesia, lentificação motora intestinal e até urinária. Entretanto, o hipotireoidismo severo pode levar além disso: acarreta atrofia mucosa e muscular da parede intestinal que, juntamente com o desbalanço autonômico, leva à S.O.⁹

O painel de sintomas tende a ser o mais variado possível, porém ele enquadra-se no espectro clínico do hipotireoidismo. Encontra-se distensão abdominal, pele fria e pegajosa, constipação crônica, hipotensão, baixa voltagem no ECG, hipotensão, anemia, sonolência, confusão mental, náuseas, vômitos e hipotermia.^{8,13, 14, 15, 18}

A hipótese diagnóstica de SO deve ser aventada em pacientes com distensão abdominal, abdome hipertimpânico e dilatação colônica vista por exames de imagem. A confirmação é dada através dos mesmos. A colonoscopia, entretanto, deve ser desencorajada devido ao risco de perfuração colônica^{2,4,15,16}. Já para o diagnóstico de hipotireoidismo é necessária a dosagem hormonal do T4 livre e do TSH, observando-se baixas concentrações séricas do primeiro e altas concentrações séricas do segundo. Outras causas de distensão abdominal devem ser excluídas e complicações devem ser avaliadas através de exames laboratoriais, incluindo hemograma, dosagem de eletrólitos e níveis séricos de lactato, já que alterações eletrolíticas e metabólicas como hipocalcemia, hipocalcemia, hipomagnesemia, ocorrem em mais de 50% dos pacientes⁷. Portanto, fica claro que o hipotireoidismo tende a ser um diagnóstico de exclusão, porém não deve ser desprezado frente à pseudo-obstrução intestinal colônica.

O tratamento, baseia-se, essencialmente, na decompressão colônica, uma vez que a dilatação do órgão pode provocar isquemia seguida por perfuração espontânea da parede cecal, cujo risco é de 3%¹⁵, culminando em agravamento

do quadro clínico⁹. Nesse sentido, há quatro modalidades terapêuticas descritas: a cecostomia, a descompressão colônica por colonoscopia com inserção de sonda intestinal via retal, o uso de neostigmina e, por último, o tratamento cirúrgico^{9,15,17}. Deve ser lembrado que sem a reposição do hormônio tireoidiano os tratamentos preconizados citados acima serão de pouco valor, pois haverá manutenção do quadro clínico de base.^{10, 11, 12}

No caso relatado, diferentemente do que é preconizado, o primeiro tratamento instituído foi a laparotomia exploradora devido à intensa distensão abdominal e piora do estado clínico do paciente. A colectomia total foi realizada em virtude da forte suspeita de sofrimento da parede intestinal colônica e do risco iminente de rotura do ceco, o qual apresentava diâmetro maior do que 10 cm. Entretanto, esta não deve ser a primeira opção caso haja tempo hábil para investigação clínica, haja vista que a morbidade e mortalidade aumentam quando se expõe o paciente com hipotireoidismo a um trauma cirúrgico dessa magnitude^{9,15,17}. Portanto, a laparotomia somente deve ser indicada em casos de peritonite, isquemia intestinal, sofrimento de alças ou risco de ruptura do ceco, devendo os tratamentos conservadores relatados acima serem instituídos em primeira instância caso haja tempo e condição para tal.

Felizmente, no caso em questão o paciente apresentou evolução longa e arrastada, porém com bom resultado final. Atualmente, ele encontra-se bem clinicamente e em acompanhamento no ambulatório de cirurgia geral do Hospital Geral de Goiânia, aguardando vaga de internação para reconstrução do trânsito intestinal.

CONCLUSÃO

Conclui-se com este trabalho o quão importante é o correto exame clínico, além de uma conduta acertada, pautada em ditames éticos e protocolos assistenciais.

REFERÊNCIAS

- Ogilvie H. Large-intestine colic due to sympathetic deprivation; a new clinical syndrome. *Br Med J*. 1948 Oct; 2 (4579): 671-3.
- Chudzinski AP, Thompson EV, Ayscue JM. Acute Colonic Pseudoobstruction. *Clinics in Colon and Rectal Surgery*. 2015 Jun; 28(2): 112–117.
- Wells CI, O'Grady G, Bissett IP. Acute colonic pseudo-obstruction: A systematic review of aetiology and mechanisms. *World Journal of Gastroenterology*. 2017 Ago; 23(30): 5634–5644.
- Nanni G, Garbini A, Luchetti P, Nanni G, Ronconi P, Castagneto M. Ogilvie's syndrome (acute colonic pseudo-obstruction): review of the literature (October 1948 to March 1980) and report of four additional cases. *Dis Colon Rectum*. 1982 Mar; 25(2): 157-66.
- Vazquez-Sandoval A, Ghamande S, Surani S. Critically ill patients and gut motility: are we addressing it? *World J Gastrointest Pharmacol Ther*. 2017 Ago; 8(3): 174–179.
- Sandle GI, Gaiger E, Tapster S. Evidence for large intestinal control of potassium homeostasis in uraemic patients undergoing long-term dialysis. *Clin Sci*. 1987 Set; 73(3): 247-52.

7. Jayaram P, Mohan M, Lindow S, Konje J. Postpartum Acute Colonic Pseudo-Obstruction (Ogilvie's Syndrome): A systematic review of case reports and case series. *Eur J Obstet Gynecol Reprod Biol*. 2017 Jul; 214: 145-149.

8. Vanek VW, Al-Salti M. Acute pseudo-obstruction of the colon (Ogilvie's syndrome). An analysis of 400 cases. *Dis Colon Rectum*. 1986 Mar; 29(3): 203-10.

9. Wrenn SM, Parsons CS, Yang M, Malhotra AK. "Acute large bowel pseudo-obstruction due to atrophic visceral myopathy: A case report". *International journal of surgery case reports*. 2017; 33: 79–83.

10. Shera IA, Vyas A, Bhat MS, Yousuf Q. Unusual case of Hashimoto's encephalopathy and pseudo-obstruction in a patient with undiagnosed hypothyroidism: a case report. *J. Med. Case Rep*. 2014 Set 6; 8: 296.

11. Abbasi A, Douglass R, Bissell G, Chen Y. Myxedema ileus: a form of intestinal pseudo-obstruction. *JAMA*. 1975 Oct; 234(2): 181-3.

12. Boruchow IB, Miller LD, Fitts WT. Paralytic Ileus in Myxedema. *Arch Surg*. 1966 Jun; 92(6):960-963.

13. Yanamandra U, Kotwal N, Menon A, Nair V. Ogilvie's syndrome in a case of myxedema coma. *Indian Journal of Endocrinology and Metabolism*. 2012 Mai-Jun; 16(3): 447–449.

14. Saunders MD, Kimmey MB. Colonic pseudo-obstruction: the dilated colon in the ICU. *Semin Gastrointest Dis*. 2003 Jan; 14(1): 20-7.

15. Meytes V, Schulberg SP, Morin N, Glinik G. Undiagnosed hypothyroidism presenting with sigmoid volvulus. *J Surg Case Rep*. 2016 Apr 22; 2016(4): 1-3.

16. De Giorgio R, Knowles CH. Acute colonic pseudo-obstruction. *Br J Surg*. 2009 Mar; 96(3): 229-39.

17. Laine L. Management of acute colonic pseudo-obstruction. *N Engl J Med*. 1999; 341(3): 192.

18. Batalis T, Muers M, Royle GT. Treatment with intravenous triiodothyronine of colonic pseudo-obstruction caused by myxoedema. *Br J Surg*. 1981 Jun; 68(6): 439.