

RELATO DE CASO

TECIDO PANCREÁTICO ECTÓPICO EM VESÍCULA BILIAR: RELATO DE CASO

 ACESSO LIVRE

Citação: De Paula MRA, Teixeira CP, Alves NC, Costa WRP, Filho PM, Chaves MN. (2020). Tecido pancreático ectópico em vesícula biliar: relato de caso . Revista de Patologia do Tocantins, 7(1):102-104

Instituição: Médica pelo Centro Universitário Unirg (UNIRG, 2014). Médica Residente em Clínica Médica pelo Hospital Geral Público de Palmas, Palmas, Tocantins, Brasil. ² Acadêmica de Medicina do ITPAC, Porto Nacional, Tocantins, Brasil. ³ Acadêmica de Medicina do Centro Universitário Unirg, Gurupi, Tocantins, Brasil. ⁴ Médica pela Faculdades Integradas da União Educacional do Planalto Central (FACIPLAC, 2017). Médica Residente em Clínica Médica pelo Hospital Geral Público de Palmas, Palmas, Tocantins, Brasil. ⁵ Anatomopatologista do SICAR Laboratório e IPC Laboratório, Palmas, Tocantins, Brasil. ⁶ Cirurgião geral. Cirurgião geral do Hospital Regional de Gurupi, UNIMED Gurupi e Clínica CEAM. Titular do Colégio Brasileiro de Cirurgiões. Gurupi, Tocantins, Brasil.

Autor correspondente: Mara Regina Avelino de Paula. Endereço: Palmas – Tocantins, Brasil. Telefone: 63 9 9976-7087. E-mail: marareginaap@gmail.com.

Editor: Guedes V. R. Medicina, Universidade Federal do Tocantins, Brasil.

Publicado: 09 de junho de 2019.

Direitos Autorais: © 2020 De Paula et al. Este é um artigo de acesso aberto que permite o uso, a distribuição e a reprodução sem restrições em qualquer meio, desde que o autor original e a fonte sejam creditados.

Conflito de interesses: os autores declararam que não existem conflitos de interesses.

Ectopic pancreatic tissue in biliary vesicle: case report

Mara Regina Avelino de Paula¹, Camilla Porto Teixeira², Natália Cristina Alves³, Wanessa Renea Pinheiro Costa⁴, Plínio Medeiros Filho⁵, Maurício Nauar Chaves⁶.

RESUMO

Pâncreas heterotópico é uma condição rara e a maioria dos pacientes não apresenta sintomas e seu diagnóstico ocorre normalmente na autópsia ou de forma incidental. Esta pesquisa relata um caso referente a um paciente indígena do sexo masculino com quadro de dores abdominais associado a vômitos e febre, abordado cirurgicamente com hipótese diagnóstica de colecistite aguda. E o diagnóstico de pâncreas ectópico em vesícula biliar foi realizado após a análise histopatológica. Diante disso, salienta-se que o pâncreas heterotópico deve ser considerado como diagnóstico diferencial principalmente em doenças do trato gastrointestinal.

Palavras-chave: Patologia; Pâncreas; Gastroenterologia.

ABSTRACT

Heterotopic pancreas is a rare condition and most patients do not present symptoms and their diagnosis usually occurs at autopsy or incidentally. This study reports a case referring to an indigenous male patient with abdominal pain associated with vomiting and fever, who was surgically treated with a diagnostic hypothesis of acute cholecystitis. And the diagnosis of ectopic pancreas in the gallbladder was performed after the histopathological analysis. Therefore, it should be noted that the heterotopic pancreas should be considered as differential diagnosis mainly in diseases of the gastrointestinal tract.

Keywords: Pathology; Pancreas; Gastroenterology.

INTRODUÇÃO

Pâncreas heterotópico (PH), ectópico, aberrante ou ainda restos pancreáticos são definidos como a presença de

tecido pancreático em localização topográfica anômala, sem qualquer continuidade anatômica, neural ou vascular com o pâncreas normal.^{1,2}

Jean Schultz em 1727 foi o primeiro a descrever um caso de PH,³ e em 1859 foram apresentados por Klob dois casos histopatologicamente comprovados. Foi Otschkin no século XX que relatou primordialmente pâncreas ectópico na vesícula biliar.⁴

Dentre as teorias a despeito de sua origem, descrevem uma falha na rotação e fusão das regiões ventrais e dorsais pancreáticas com migração celular para outros órgãos durante o desenvolvimento embrionário.² Apesar do seu surgimento ser congênito, geralmente é diagnosticado na vida adulta.¹

A maioria dos pacientes não apresenta sintomas e seu diagnóstico ocorre normalmente na autópsia ou de forma incidental,⁵ por procedimentos motivados por outras doenças digestivas, através de endoscopia e cirurgia.¹ E quando apresentam sintomas, estes são geralmente inespecíficos, como uma epigastralgia, distensão abdominal, náusea e vômito. Acredita-se serem decorrentes de enzimas liberadas pelo tecido pancreático aberrante.⁴

PH é localizado geralmente no trato gastrointestinal superior, sendo que em 90% dos casos é encontrado no estômago, duodeno e parte proximal do jejuno.^{1,5,6} Em 70% dos pacientes localiza-se no estômago.² A incidência na vesícula biliar é desconhecida, devido a falta de sintomas clínicos na maior parte dos casos, impedindo assim o diagnóstico.³

Sua importância se reflete como diagnóstico diferencial principalmente em doenças do trato gastrointestinal por serem lesões parietais extra-mucosas,⁷ que não são distinguidas de outras lesões nodulares e polipoides apenas por ecografia, tomografia computadorizada e ecoendoscopia.¹

O presente caso reporta a história de um paciente indígena do sexo masculino com quadro de dores abdominais associado a vômitos e febre, abordado cirurgicamente com hipótese diagnóstica de colecistite aguda. Após análise histopatológica, aventou-se o diagnóstico de heterotopia pancreática em vesícula biliar.

RELATO DE CASO

Paciente masculino, trinta e três anos de idade, solteiro, indígena, procedente da Aldeia Boa Esperança em Formoso do Araguaia, Tocantins (TO), admitido no Pronto Atendimento do Hospital Regional de Gurupi - TO com queixa de dor abdominal há trinta dias, evoluindo com vômitos e febre.

Ao exame físico, apresentava dor e massa palpável em hipocôndrio direito.

Os exames laboratoriais demonstraram Hemoglobina de 13,5 g/dL; Hematócrito 40,8%; Leucócitos 6.000/mm³; Neutrófilos 3.120/mm³; Linfócitos 2.460/mm³; Plaquetas 238.000/mm³;

Tempo de sangramento de 1,0 minuto; Tempo de coagulação de 4,0 minutos; e Prova do laço negativo.

No perfil bioquímico, destacava-se a elevação das transaminases (TGO 122 U/L; TGP: 140 U/L), Gama GT de 84 U/L e Amilase 130 UL. Outros achados foram bilirrubina total de 0,72 mg/dL (bilirrubina direta: 0,20 mg/dL; bilirrubina indireta: 0,52 mg/dL); Potássio 4,3 mmol/L; Creatinina 1,33 mg/dL; e Glicemia de jejum 82 mg/dL.

Realizou ultrassonografia de abdome superior há três dias da admissão, que apontou colecistite aguda e pâncreas não visualizado devido interposição de alças.

Diante das alterações clínicas, laboratoriais e ultrassonográficas, levantou-se a hipótese diagnóstica de colecistite. Sendo indicado a realização de colecistectomia.

No dia seguinte a sua internação, foi submetido a colecistectomia. Sob anestesia geral, realizou-se incisão de Kocher e encontrou-se vesícula espessa e com aderências. Foram desfeitas as aderências cuidadosamente, isolados ducto e artéria císticos, procedendo com a retirada da vesícula do leito hepático. Após, ligou-se artéria cística, seguido da ligadura de ducto cístico. Em seguida, foi realizado o fechamento sem complicações. A peça anatômica foi encaminhada para realização de análise histopatológica.

O paciente permaneceu em observação por vinte e quatro horas com dieta pastosa, soro glicosado 5% 500ml EV 6/6h, dipirona endovenosa 6/6h e cloridrato de tramadol endovenoso 12/12h. Manteve-se afebril e sem algias, apresentando abdome flácido e boa aceitação da dieta. Evoluiu sem intercorrências estando apto para alta hospitalar, com curso pós-operatório sem incidente.

Ao exame histopatológico da vesícula biliar, apontou-se macroscopicamente vesícula biliar medindo 8x2 cm, pardo-acastanhada, previamente aberta e esvaziada do seu conteúdo. A parede com espessura de 1,3cm, mucosa acastanhada e irregular (1B, 3F, CR) e descrição microscópica (Figura 1) de colecistite crônica associada à tecido pancreático ectópico.

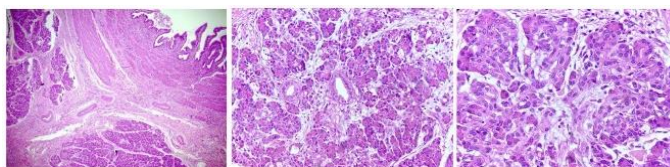


Figura 1 – Exame histopatológico da vesícula biliar, demonstrando colecistite crônica associada à tecido pancreático ectópico.

DISCUSSÃO

O PH é uma anomalia congênita, em que os tecidos pancreáticos não possuem conexão anatômica com o pâncreas e encontram-se em qualquer parte da cavidade abdominal.⁸ Sua incidência em autópsia varia entre 0,5 a 3,7% e em laparotomia corresponde a 0,2%.⁵

Em um estudo retrospectivo de 18 portadores de pâncreas heterotópico diagnosticados histologicamente, observou-se que os pacientes tinham entre 34 a 73 anos, dezesseis eram da raça branca e nove do sexo masculino.⁷

Enquanto outro caso de pâncreas ectópico associado a sintomas dispépticos importantes observou-se que o paciente apresentava 35 anos e era do sexo masculino.² Em adultos, observa-se a maior incidência no sexo masculino e apesar de raro em crianças é predominante o diagnóstico no sexo feminino.⁷

Os estudos citados acima corroboram com os achados deste relato - paciente adulto do sexo masculino com 33 anos de idade - e diverge da maior incidência por raça, sendo o paciente indígena.

O diagnóstico pré-operatório de pâncreas ectópico é difícil e considerado até impossível,⁶ apesar dos avanços imaginológicos e endoscópicos. Sendo esse um achado incidental. Inexistem marcadores específicos para PH, apenas o estudo histológico possibilita o diagnóstico definitivo.⁹

Geralmente encontrado como lesão subepitelial no estômago, existindo dificuldade em sua diferenciação com outros tumores mesenquimais através de achados de imagem inespecíficos.⁶

Quanto a localização do tecido pancreático em 18 pacientes com PH, observou-se sua presença no estômago 38,9% dos pacientes, no duodeno 33,3%, no jejuno 16,6%, na vesícula biliar em 5,5% e no divertículo de Meckel em 5,5%. Sendo que a peça anatômica de vesícula biliar tinha como doença de base litíase biliar e retirada por colecistectomia,⁷ conforme ocorreu no paciente descrito neste caso.

O primeiro caso de PH na parede da vesícula biliar foi relatado por Otsckin em 1916. Até o ano de 2007, foram publicados um total de 33 casos na literatura inglesa, a grande maioria sendo achados incidentais. Sendo reconhecido somente por ocasião do estudo anatomopatológico da vesícula biliar, removida pela presença de litíase, pólipos e processos inflamatórios ou neoplásicos.¹

Diante pacientes sintomáticos, orienta-se a ressecção cirúrgica e em lesões assintomáticas com potencial benigno não requer intervenção cirúrgica. No entanto, quando refere-se a um achado intra-operatório, é mandatória a excisão total.⁹ Nos casos relatados na literatura, a cirurgia foi a conduta adotada; sendo esta a melhor opção terapêutica e diagnóstica.⁶

Na classificação histológica de Heinrich considera-se o tipo de estrutura pancreática encontrada, dividindo em três tipos - Tipo 1 representado pela presença de ductos, ácidos e ilhotas endócrinas; Tipo 2 pela presença apenas de ductos e ácidos; e Tipos 3 por ductos com poucos ácidos ou ainda adenomioma.⁹

O PH é uma condição rara e localizado na vesícula biliar ainda mais raro. O caso foi diagnosticado como colecistite e tratado adequadamente, e o diagnóstico de PH foi realizado após a análise histopatológico. A cirurgia é a melhor opção para o casos sintomáticos e para o diagnóstico definitivo.

REFERÊNCIAS BIBLIOGRÁFICAS

1. BROMBERG SH, FRANCO MIF, FRANÇA LCM, NETO CC. Heterotopia pancreática na vesícula biliar: relato de caso e revisão da literatura. *Einstein*. 2009; 7 (2 Pt 1): 215-218.
2. CAMPOS FDFL. Tecido Pancreático Ectópico Sintomático, Tratamento por Videolaparoscopia e Revisão de Literatura. HOSPITAL GERAL DE FORTALEZA - PROGRAMA DE RESIDÊNCIA MÉDICA EM CIRURGIA GERAL. Fortaleza, 2016.
3. KOUKOURAKISA IM, MEMET MSP, KOUROUPIC M, SIMOPOULOS K. Ectopic Pancreatic Tissue Adherent to the External Gallbladder Wall. *Case Rep Gastroenterol* 2018; 12:170-175.
4. FERHATOGLU MF, KIVILCIM T, KARTAL A, et al. A Rare Pathology Mimicking the Gallstone: Heterotopic Pancreas in the Gallbladder. *Cureus* 2018; 10 (5): e2659. DOI 10.7759/cureus.
5. NASSER HA, SLEIMAN YA, HASSOUN ZA, ELZAATARI M, BERJAWI T, HAMDAN W, ALLOUCH M. Bowel obstruction secondary to an ectopic pancreas in the small bowels: about 2 cases. *International Journal of Surgery Case Reports*. 2017; (31): 72-74.
6. KIM GH. EUS Findings of Gastric Ectopic Pancreas. *Video Journal and Encyclopedia of GI Endoscopy*. 2013; 1 (1): 160-161.
7. BROMBERG SH, NETO CC, BORGES AFA, FRANCO MIR, FRANÇA LCM, YAMAGUCHI N. Heterotopia pancreática: análise clínico-patológica de 18 doentes. *Rev. Col. Bras. Cir.* 2010; 37 (6): 413-419.
8. GINSBURG M, AHMED O, RANA KA, BOUMENDJEL R, DACHMAN AH, ZARITZKY. Ectopic pancreas presenting with pancreatitis and a mesenteric mass. *Journal of Pediatric Surgery*. 2012; 48 (1): e29-e32.
9. MARQUES J, CASTRO J, OLIVEIRA H. Pâncreas ectópico: forma rara de apresentação. *Revista Portuguesa de Cirurgia*. 2015; (34): 43-47.